

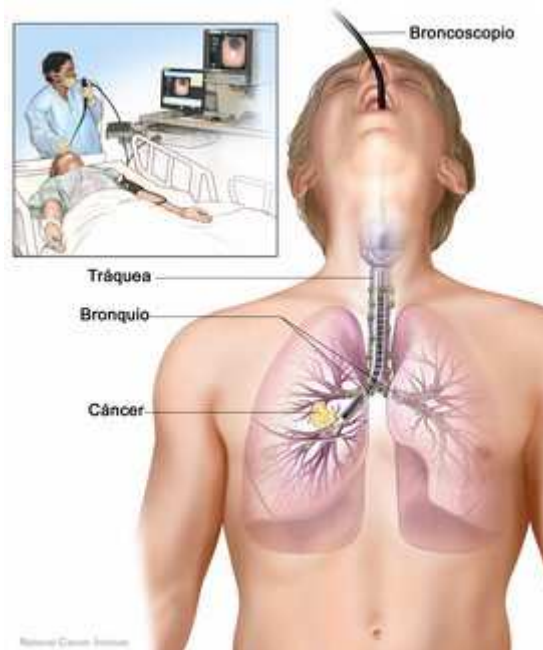
Mesotelioma Maligno (Pleural Mesothelioma)

Fuente: [Alkfazer... Una Quimera Obnubilada](#).
10 del 2 de 2010

Qué es el mesotelioma maligno (Pleural Mesothelioma)

Se ha hablado poco de esta enfermedad, en cuanto a que es uno de los tipos de cáncer no tan comunes y generalizados. Es un **tumor** canceroso en el revestimiento del pulmón y de la cavidad torácica (lo que comúnmente se llama pleura) o del revestimiento del abdomen (que comúnmente se llama **peritoneo**) y que típicamente se debe a la **exposición** prolongada a los asbestos.

Es un tumor canceroso poco común del revestimiento del pulmón y de la cavidad torácica (pleura) o del revestimiento del abdomen (peritoneo) que típicamente se debe a la exposición prolongada a los asbestos. El asbesto hoy en día es un material prohibido para su uso en el mundo. Se encontraba comúnmente en vinilos para **techos**, cielos rasos y aislamiento, cemento y materiales para frenos de automóviles. Es un material resistente al fuego, y que se ha reemplazado por otro tipo de materiales. Sin embargo, siguen habiendo construcciones y materiales antiguos que todavía lo tienen.



El mesotelioma maligno afecta con más frecuencia a los hombres que a las mujeres y la edad promedio para el diagnóstico es a los 60 años, con un período de latencia de 20 a 40 años.

Otras posibles causas de mesotelioma son la **radioterapia** y las vacunas para polio contaminadas con el virus Sv40 del simio. El mesotelioma pleural constituye aproximadamente el 3% de las neoplasias malignas de pleura, y cuando se realiza el diagnóstico, su curso es rápido e invariablemente fatal, usualmente durante los dos siguientes años.

La presentación clínica más frecuente es dolor torácico difuso, que ocasionalmente puede

ser de tipo pleurítico o irradiado al hombro acompañado de efusiones pleurales. La disnea, tos, debilidad, malestar y fatiga aparecen usualmente en etapas más avanzadas de la enfermedad. En el 89% de los casos, el electrocardiograma es anormal siendo las anormalidades más frecuente la taquicardia sinusal (42%), arritmias ventriculares o auriculares (17%) y bloqueo de una rama del haz de His (30%)

Desde el punto de vista histológico, el mesoepitelioma se clasifica en 3 tipos:

Epiteloide que abarca el 50% de los casos y en general el de mejor pronóstico y expectativa de vida;

Sarcomatoide que ocurre entre el 7 al 20% de los casos;

Mixto o bifásico que ocurre en el 20 a 35% de los casos

Existe en el momento 3 tipos de tratamiento: Cirugía.

Se utilizan 3 tipos de cirugía en el tratamiento del mesoepitelioma. La cirugía diagnóstica para obtener una muestra para la biopsia. Se lleva a cabo por toracoscopia, por laparoscopia o mediastinoscopia o por cirugía pleural abierta. En segundo lugar, la cirugía paliativa incluye la pleurectomía parcial con pleurodesis, toracoscopia con pleurodesis y más raras veces, shunt pleuroperitoneal. La tercera es la cirugía curativa que implica la neumonectomía extrapleural con objeto de extirpar la mayor parte del tumor. En la mayor parte de los centros, esta cirugía es seguida de terapia adyuvante. No todos los pacientes son aptos para este procedimiento, que por otra parte tiene un 6% de mortalidad

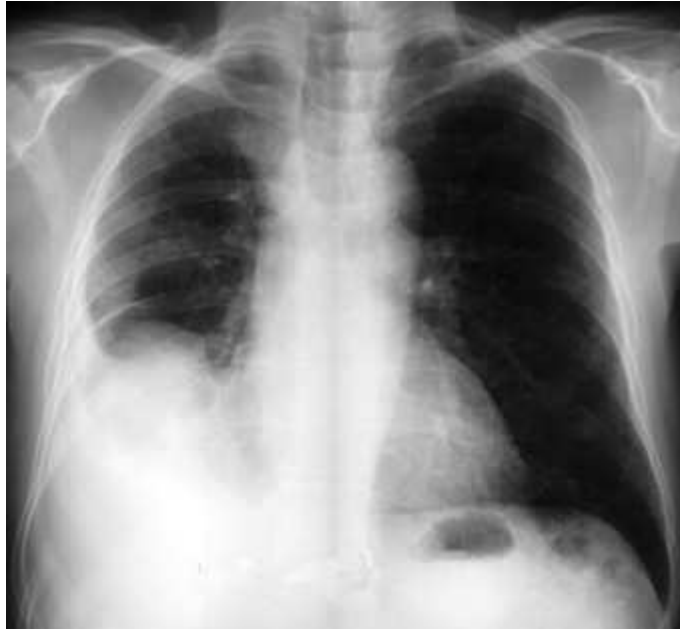Quimioterapia

Aunque se han publicado varios regímenes quimioterápicos, ninguno de ellos ha resultado ser curativo. Los dos más útiles (en el sentido de reducir la masa tumoral y mejorar la sintomatología) son el cisplatino + pemetrexed y el cisplatino + gemcitabina. En ambos casos, se recomienda añadir dexametasona y suplementos de ácido fólico y vitamina B12

Radioterapia

La radioterapia ha sido utilizada durante muchos años con resultados desalentadores debido a la naturaleza difusa del tumor y a que puede ocasionar neumonitis por radiación. Sólo se ha encontrado alguna efectividad al aplicarla localmente en el área cicatricial después de la cirugía, evitando que se difundan restos de células tumorales.

Otros [tratamientos](#) en fase de investigación, incluyen la inmunoterapia, la terapia génica, la terapia fotodinámica y algunos agentes antiangiogénicos



*Fuente parcial <http://www.iqb.es/cancer/mesotelioma/mesotelioma01.htm>